Aus dem pathologischen Institut des städt. Krankenhauses
München-Schwabing (Prof. Dr. Oberndorfer).

Ein Fall von Beckenfrakturheilung mit ausgedehnter Weichteilverknöcherung der Umgebung.

(Myositis ossificans traumatica oder Callus luxurians?)

Inaugural-Dissertation

zur

Erlangung der Doktorwürde

in der

gesamten Medizin

verfaßt

und einer

hohen medizinischen Fakultät

der

Ludwig-Maximilians-Universität zu München

vorgelegt von

Ernst Schnidtmann
Assistenzarzt d. R.

München 1915.
Druck der Kgl. Hofbuchdruckerei Kastner & Callwey.

Aus dem pathologischen Institut des städt. Krankenhauses
München-Schwabing (Prof. Dr. Oberndorfer).

Ein Fall von Beckenfrakturheilung mit ausgedehnter Weichteilverknöcherung der Umgebung.

(Myositis ossificans traumatica oder Callus luxurians?)

Inaugural-Dissertation

zur

Erlangung der Doktorwürde

in der

gesamten Medizin

verfaßt

und einer

hohen medizinischen Fakultät

der

Ludwig-Maximilians-Universität zu München

vorgelegt von

Ernst Schnidtmann
Assistenzarzt d. R.

ACAD.
LUGD.BAT.
BIBL.

München 1915.
Druck der Kgl. Hofbuchdruckerei Kastner & Callwey.

Gedruckt mit Genehmigung der medizinischen Fakultät
der Universität München.

Referent:
Herr Professor Dr. Borst.

Meiner lieben Mutter.

Digitized by the Internet Archive
in 2026

https://archive.org/details/IA41552318_0127

Der Fall von rechtsseitiger Beckenfraktur, der im folgenden beschrieben werden soll, ist wegen seiner Heilung in mancherlei Hinsicht interessant.

Es handelt sich um einen 58 jährigen Schäfflermeister H., der am 9. III. 1914 im Schwabinger Krankenhaus zuging wegen Beschwerden bei der Miktion, die angeblich seit ca. 1 Jahre bestanden. H. klagte über häufigen Harndrang, doch könne immer nur wenig Urin entleert werden; manchmal sei Urin unwillkürlich abgegangen. Vor einem Jahre mußte er vom Arzte katheterisiert werden. Stuhlgang sei ohne Beschwerden. Öfters habe er schon Schwindelanfälle gehabt, leide seit vielen Jahren an Bauchschmerzen und Magenkrämpfen. In den letzten Jahren stellten sich rheumatische Schmerzen im rechten Bein ein, die vom Oberschenkel in den Unterschenkel ausstrahlten. Ungefähr ebensolange bestehe eine Geschwulst am rechten Oberschenkel; genaue Zeitangabe könne er hierüber nicht machen, da er sie kaum beachtet habe. Außer den rheumatischen Schmerzen mache ihm die Geschwulst keine Beschwerden. Sie sei immer knochenhart gewesen, früher etwas größer als jetzt und sei von selbst entstanden.

Aus der Vorgeschichte ist zu erwähnen, daß H. 1882 eine Bierpfanne auf den Kopf, ein anderes Mal ein Faß auf den Rücken gefallen sei; doch habe er keine Verletzung davongetragen. Mit 20 Jahren habe er einen Tripper durchgemacht, dabei sei ein Ausschlag am ganzen Körper aufgetreten; mit Quecksilber sei er nie behandelt worden.

Frau mit 47 Jahren an Gebärmutterkrebs gestorben. Zwei Kinder gesund, zwei als klein gestorben. Abgang habe seine Frau nie gehabt.

Klinisch war folgender Befund zu erheben: Mittelgroßer Mann von dürftigem Ernährungszustand, schwach entwickelter Muskulatur und blassem Aussehen.

Pulmones: Ohne besonderen Befund.

Cor: Verbreiterung nach links bis zur Mammillarlinie. Über allen Ostien systolisches Geräusch.

Puls: Regelmäßig, gleichmäßig, celer, nicht beschleunigt.

Abdominalorgane: Blase zwei Querfinger unterhalb des Nabels. Nelatonkatheter ohne Widerstand einzuführen; der übelriechende Urin fließt in gleichmäßigem Strahl ab.

Urin: Alb. pos., Sacch. neg., Sang. neg.

Sediment: Sehr viel Leukozyten, keine Zylinder.

Rektaluntersuchung: Kein Tumor. Prostata nicht vergrößert, von normaler Konsistenz; am herausgezogenen Fingerling kein Blut.

Nervensystem: Pupillen sind eng, gleichweit. Auf Lichteinfall geringe paradoxe Reaktion. Patellarsehnenreflex neg., Babinski neg., Romberg nicht deutlich, Achillessehnenreflex neg., Bizeps pos., Hautreflexe pos. Ataxie der unteren und besonders deutlich der oberen Extremitäten. Der Gang ist leicht ataktisch, mit geschlossenen Augen schwankend. — Psychisch fällt eine ziemlich hochgradige Demenz und eine erhebliche Merkstörung auf.

Lokalbefund: Die Gegend des inneren Drittels des Leistenbandes rechts und der proximalste Abschnitt des rechten Oberschenkels erscheint verdickt; die Haut darüber ist gerötet und fühlt sich heiß an. Keine äußere Verletzung. Die Venenzeichnung ist hier vielleicht etwas deutlicher als links.

Die Palpation ergibt einen Tumor von knochenharter Konsistenz, der sich von der Symphyse lateralwärts bis zum mittleren Drittel des Leistenbandes, nach unten bis handbreit unterhalb des Leistenbandes erstreckt. Er ist ziemlich scharf von den umgebenden Weichteilen abzugrenzen und macht den Eindruck, als ob er nach links über die Symphyse hinausreichte; nach oben ist er vollkommen scharf abgegrenzt. Auf der Unterlage ist er nicht verschieblich, passiv ist die Beweglichkeit im Hüftgelenk ziemlich frei. Auf Druck ist die Geschwulst nicht schmerzhaft. Der Nervus ischiadicus ist in seinem ganzen Verlaufe nicht

druckschmerzhaft. La Sègue'sches Phänomen negativ.

Klinische Diagnose: Tabesparalyse. Cystitis. Tumor (Osteosarkom) region. inguinal. dextr.

Therapie: 3 mal tägl. ein Eßlöffel Jodkali; 3 mal 0,5 Urotropin; Wernarzer Wasser.

20. III. Kann spontan Urin entleeren. Blasenstand ein Querfinger oberhalb der Symphyse.

24. III. Im Gesicht Dermatitis purulenta. Sycosis purulenta. Tumor unverändert. Pulmones: links hinten unten pneumonischer Herd. Nachmittags: Ist moribund, sehr frequente Atmung.

25. III. Wird immer mehr benommen, atmet sehr oberflächlich, verfällt immer mehr. Unter den Erscheinungen des Herztodes und Atmungsschwierigkeiten gestorben.

Aus dem Sektionsbericht (Sektionsprotokoll Nr. 129) sei nur das Wesentliche wiedergegeben.

Organe der Bauchhöhle: Linker Ureter erweitert. Kapsel der linken Niere schwer abziehbar, Oberfläche granuliert, mit zahlreichen Cysten bedeckt. Auf der Schnittfläche zeigt sich, daß das stark erweiterte Nierenbecken die Nierensubstanz auf ein teilweise nur 0,5 cm breites Band zusammengedrückt hat. Rechter Ureter enorm erweitert bis auf Doppeltbleistiftdicke, geschlängelt. Rechte Niere gleicher Befund wie links. Blase prall mit einem trüben, flockigen Urin gefüllt; Wand zeigt erheblich verstärkte Balkenzeichnung.

Rechter Hoden von außerordentlich derber Konsistenz; auf der Schnittfläche ist von eigentlicher Hodensubstanz nichts vorhanden, ist eine derbe, fibröse Masse. Linker Hoden zeigt noch Andeutungen von normaler Hodensubstanz, enthält aber ebenso derbe, schwielige Stellen.

Organe des Halses und der Brusthöhle: Die Wand des Larynx und der Trachea ist lebhaft gerötet, in ihrem obersten Teile einzelne Hämorrhagien. Im unteren Drittel finden sich quer verlaufende, glattwandige Ulcera, von denen eines fast die ganze Zirkumferenz einnimmt.

Herz: beide Hälften sind merklich dilatiert, links geringe Hypertrophie. Der frei Rand der Mitralis etwas verdickt, Sehnenfäden teilweise verklebt, sonst Klappenapparat intakt.

Aorta zeigt nur geringe gelbliche Verdickungen, die Koronararterien an einzelnen Stellen gelbliche Auflagerungen.

Rechte Lunge mit fibrinösem Belag bedeckt, Unterlappen vermehrte Konsistenz. In den untersten Partien ist er granuliert, luftleer, von grauer Farbe.

Linke Lunge: Unterlappen zeigt subpleurale Hämorrhagien; im Unterlappen einige bis haselnußgroße Geschwulstknoten eingelagert, die über die Oberfläche hervorspringen, von gelber Farbe und scharf gegen die Umgebung abgegrenzt.

Gehirn: Die Windungen sind schmal, die Furchen vertieft; Ventrikel etwas erweitert.

3., 4., 5. Rippe zeigen etwa 10 cm von der Wirbelsäule weg kugelförmige Vorwölbungen.

Die Inguinalgegend nimmt im oberen Drittel ein knochenharter Tumor ein, der Femur kann bewegt werden, ohne daß der Tumor mitgeht.

Anatomische Diagnose: Myositis ossificans der Adduktoren des rechten Femur. Multiple eitrige pneumonische Herde (Schluckpneumonie). Hypertrophie der Blasenwandung. Hydronephrose und hydronephrotische Schrumpfniere beiderseits. Dilatation des Herzens. Pleuritis fibrinosa rechts. Multiple alte Rippenfrakturen links. Wassermann positiv.

Soweit gibt das Sektionsprotokoll über den Fall Aufschluß. Da ich selbst Gelegenheit hatte, die Sektion mitanzusehen, kann ich bezüglich des Tumors noch einige beschreibende Worte hinzufügen.

Durch einen Schnitt in der Längsrichtung des rechten Oberschenkels über die größte Ausdehnung der Geschwulst hinweg wird nach Durchtrennung der Haut und einer dünnen Schichte Muskulatur die Oberfläche eines knochenharten Tumors freigelegt, der mit der ihn umgebenden Muskulatur in innigem Zusammenhang steht und nur mit dem Messer freipräpariert werden kann. Ihn von den umgebenden Weichteilen ganz zu säubern, gelingt auch auf diese Weise nicht, es wird deshalb das ganze Becken, mit dem die Geschwulst in fester Verbindung steht, in toto aus der Leiche

herausgenommen, um es einem mehrtägigen Mazerationsprozeß zu unterwerfen.

An dem isolierten Beckenpräparate ist die linke Hälfte ohne besonderen Befund, auch rechts ist am Os ileum außer einer dreimarkstückgroßen und mehrere Millimeter hohen Osteophytenauflagerung in der Konvexität der Schaufel keine Veränderung wahrzunehmen; insbesondere sind die beiden Hüftgelenkspfannen von gleicher, normaler Tiefe, der Knorpel ist nicht aufgefasert, der Gelenkkopf nicht deformiert. Bei horizontaler Einstellung des Beckens stehen die beiden Tubera ossis ischii in gleicher Höhe, überhaupt ist die Symmetrie bei Betrachtung von oben her vollkommen erhalten, so daß eine von der Mitte des Promontoriums zur Symphyse gezogene Linie das Becken in zwei kongruente Hälften teilt. Von vorne gesehen wird dagegen diese Symmetrie erheblich gestört durch zwei vom rechten Scham- bzw. Sitzbein ausgehende zapfenartige Gebilde, die im folgenden näher beschrieben werden sollen.

Der obere dieser beiden Zapfen steht mit seiner Basis in Zusammenhang mit dem horizontalen Ast des rechten Schambeines und verläuft, mit der Medianlinie einen Winkel von 40° einschließend, von oben medial schräg nach unten lateral. Bei einer Länge von 16 cm mißt dieses Gebilde 13 cm im Umfang an seiner Ursprungsstelle vom Becken; peripherwärts verjüngt es sich und läuft in mehrere Spitzen aus. Die Außenfläche ist von zahlreichen längsverlaufenden Ril-

len durchfurcht. Die Oberfläche selbst ist glatt wie die eines Extremitätenknochens; zahlreiche Foramina nutritia kennzeichnen die Eintrittsstellen von Blutgefäßen und beweisen die reichliche Blutversorgung des Gewebes.

Der zweite Zapfen geht aus von der Vorderfläche des unteren Schambeinastes. Seiner Form nach mehr kubisch, verläuft er konvergierend mit dem erstbeschriebenen, indem er mit der Medianlinie einen Winkel von 70° bildet. Vor diesem Knochenwürfel von ca. 6 cm Länge und 5 cm Dicke, der ebenfalls mit nach unten ragenden Spitzen und Zacken besetzt ist, entspringt vom Os pubis ein etwa fingerdicker, 7 cm lateralwärts ausladender Zahn. Auch diese beiden Gebilde sind von zahlreichen Foramina nutritia durchbohrt, knochenhart und haben eine glatte Oberfläche.

Zum Zwecke der mikroskopischen Untersuchung werden mehrere Stückchen dieser Verknöcherung abgemeisselt. Dabei stellt sich heraus, daß an einer Stelle, wo jetzt der Beckenknochen freiliegt, dieser in seiner Kontinuität unterbrochen ist. Ein mittelstarker Zug genügt, um das ganze Becken in zwei Teile zu zerlegen; die Trennung ist erfolgt durch die linke Articulatio sacroiliaca, durch den rechten oberen Schambeinast und durch die Grenze vom unteren Schambein- und unteren Sitzbeinast.

Es liegt also eine Beckenringfraktur vor, die durch die Knochenwucherung verdeckt worden war.

Die Bruchlinie durch den oberen Schambeinast beginnt vorne am vorderen Ende des Canalis obturatorius und verläuft schräg nach hinten und außen, so daß die Bruchfläche größer als der Querschnitt des Knochens, d. h. etwa fünfzigpfennigstückgroß ist. Die Bruchflächen sind eben, hart und mit der Sonde nicht einzustoßen, das Gefüge der Spongiosabälkchen dicht. Die Fragmente liegen ohne jede bindegewebige oder knöcherne Brücke aneinander; es ist weder von einer Markkallusbildung etwas zu sehen, noch ist es zu einer isolierten Vernarbung der Bruchenden gekommen. Der Zusammenhalt ist einzig und allein hergestellt durch die Knochenwucherung, die sie nach Art einer Hülse umschließt, und zwar gleichweit auf der medialen und der lateralen Seite. Medial reicht sie bis zum Tuberculum pubicum, lateral bis zum Pfannenrand, dessen oberes und mediales Drittel sie umfaßt. Dabei greift sie auch auf die Innenseite des Schambeins über und springt 1 cm ins kleine Becken vor. Die obere Begrenzung des Foramen obturatorium umschließt sie mantelartig und verengt es dadurch um zirka ein Drittel.

Die ins Innere des kleinen Becken vorspringende Knochenpartie ist so fest mit dem Skelett verbunden, daß eine Trennung auch mit Gewalt nicht möglich ist; an den übrigen Stellen ist der Zusammenhalt nicht so fest, man hat bei dem Versuch, ein Stück loszulösen, das Gefühl des federnden Widerstandes. Hier besteht die Ver-

bindung zwischen Beckenknochen und dem neugebildeten Knochen aus Sehnen-, Muskel- und Knorpelgewebe. Reißt man ein Stückchen Knochen weg, so bleibt dieses Gewebe zum Teil am Beckenknochen zurück; entfernt man es mit dem Raspatorium, so sieht man, daß der Knochen selbst rauh, aber fest ist.

Komplizierter und noch interessanter sind die Verhältnisse an der unteren Bruchstelle. Es stellt sich nämlich heraus, daß der oben beschriebene Knochenwürfel gleichsam eingeklemmt ist zwischen die Fragmente des unteren Schambein- und unteren Sitzbeinastes. Hebt man dieses Knochenstück, das mit den Bruchenden ohne jede Verbindung ist, heraus, so kommt eine ca. 2 bis 2,5 cm weite Diastase zustande. Die obere Bruchfläche entspricht der Grenze von Schambein und Sitzbein; sie ist unregelmäßig, im allgemeinen konkav gestaltet, hart, großporig und zeigt keine reaktiven Erscheinungen. Die mit dieser Bruchfläche korrespondierende Fläche des Knochenwürfels ist das vollkommene Negativ. In die Vertiefung paßt genau eine kugelige Prominenz; eine ringförmige Erhebung macht eine Verschiebung unmöglich. Am meisten ähnlich sieht diese Verbindung der Knochenwucherung mit dem unteren Fragment einem Gelenk, etwa einem Sattelgelenk. Die Ähnlichkeit wird noch erhöht durch die Beschaffenheit des „Gelenkkopfes", der an einer Stelle glatten, bläulich glänzenden Knorpelüberzug trägt, während er im übrigen aus mor-

schem, leicht einbrechendem Knochengewebe besteht, dessen Spongiosabälkchen weite Lücken zwischen sich lassen. Diese Verbindung zwischen Fragment und Knochenneubildung muß wohl als Nearthrose aufgefaßt werden.

Die untere Bruchlinie verläuft 5 cm über dem Tuber ischiadicum ungefähr horizontal. Das Fragmentende ist im großen und ganzen konvex, aber ziemlich unregelmäßig konfiguriert, feinporig, ohne narbigen Abschluß; die entsprechende Fläche der Knochenwucherung besteht auch hier aus einem morschen, schwammigen Gewebe, besitzt selst keinen Knorpelüberzug, ist aber von einem 0,5 cm breiten Knorpelsaum umrahmt, der außerdem am Beckenknochen angewachsen ist.

Es war nun von großem Interesse, über die Natur der abundanten Knochenneubildung, die sich tief in die Muskulatur des rechten Oberschenkels erstreckte, Aufschluß zu bekommen durch Untersuchung der abgemeisselten Stückchen; sie wurden entkalkt, fixiert und teils mit Hämatoxylin-Eosin, teils nach van Gieson gefärbt.

Makroskopisch sieht man auf der einen Seite des Schnittes ein tiefrot gefärbtes Band als Einfassung verlaufen, von dem einzelne geweihartig verästelte, ca. 0,5 mm dicke Bälkchen entspringen; letztere, ca. 1—1,5 cm lang, bilden den Hauptbestandteil. Das die Zwischenräume ausfüllende Gewebe ist blaßrot gefärbt und locker gefügt. Bei schwacher Vergrößerung gewinnt man den Eindruck, daß es sich um spongiö-

sen Knochen handelt, zusammengesetzt aus Spongiosabälkchen und Mark. Die frei im umgebenden Gewebe liegenden Bälkchen sind leicht fragezeichenförmig gebogen, verästelt und haben scharfe Konturen, die Enden sind abgerundet oder aufgefasert. Einzelne sind solide, andere umschließen einen Hohlraum, der von einem zarten, weitmaschigen Gewebe ausgefüllt und öfters von pallisadenartig angeordneten Epithelzellen ausgekleidet ist. An der Außenfläche der Bälkchen liegt oft ein Saum flacher, an mehreren Stellen auch mehr kubischer Zellen, die wohl als Osteoblasten anzusprechen sind. Die Grundsubstanz ist nirgends homogen; man erkennt bei stärkerer Vergrößerung feinste, den Konturen parallel laufende Fasern und andere, die zu diesen senkrecht ziehen und beide Seiten des Bälkchens miteinander verbinden.

Das „Mark" besteht zum großen Teil aus Fettgewebe, ist reichlich mit Kapillaren und größeren Blutgefäßen versorgt, die mit roten und weißen Blutkörperchen angefüllt sind. Diese Zellelemente finden sich auch extravaskulär, außerdem noch die spindelförmigen Kerne der Bindegewebszellen, Lymphozyten, an einzelnen Stellen zu Häufchen angeordnet. Einzelne Kernformen erinnern an Fibroblasten, sind längsoval, chromatinarm und größer als die Bindegewebszellkerne. In reichlicher Anzahl sind auch große runde Zellen vertreten mit kleinem, rundem, dunkelgefärbtem Kern; das Protoplasma derselben ist

mit groben Pigmentschollen beladen. Auf eine Form von Riesenzellen wird noch später einzugehen sein.

Von besonderem Interesse sind diejenigen Knochenbälkchen, die noch in innigem Zusammenhang mit dem Zwischengewebe stehen, da sie einen Schluß auf die Genese dieser Knochenbildung zulassen.

Gehen wir aus von dem schon makroskopisch als Ursprungsstelle der Knochenbälkchen erkennbaren schmalen Saum. Er besteht in der äußeren Schicht aus dicht aneinander liegenden Bindegewebsbündeln, die sehnengewebeartig parallel zueinander laufen und verhältnismäßig wenige stäbchenförmige Kerne enthalten. Isoliert finden sich zwischen den Bindegewebsbündeln einzelne schmale, wie abgerissen aussehende Reste von Muskelfasern, an denen keine Querstreifung mehr zu erkennen ist, deren Protoplasma homogen erscheint, die aber durch ihren Farbenton als Muskelelemente sich dokumentieren. Eine kleinzellige Infiltration ist nur in einem Präparate vorhanden. Dieses straffe, sehnenartige Gewebe lockert sich gegen den Knochen zu an einzelnen Stellen knospenartig auf, die Fasern bilden ein lockeres Maschenwerk, die Kerne sind bedeutend vermehrt. Zugleich verändert sich auch die Gestalt der Zellen und Kerne in auffälliger Weise; die Kerne vergrößern sich, nehmen eine runde Form an, die Zellen erscheinen bläschenartig aufgetrieben. Gegen den Knochen hin ordnen sich die Zellen

reihenförmig und bilden so einen Saum, der den soliden Knochenbälkchen anliegt. Diese als Osteoblasten fungierenden Zellen bleiben im Knochengewebe liegen, sind allseitig von Knochengewebe eingeschlossen und scheinen sich direkt in Knochenkörperchen umzuwandeln, da nicht weit entfernt in demselben Knochenbälkchen typische Knochenkörperchen mit Ausläufern liegen.

Die Weiterdifferenzierung des Bindegewebes kann aber auch noch in anderer Richtung vor sich gehen. Die zu lockeren Maschen angeordneten, sich durchflechtenden Bindegewebsbündel ordnen sich parallel, legen sich dicht aneinander zu einem straffen Gewebe und bekommen durch Ausscheidung einer Bindesubstanz ein sklerosierendes Aussehen. Zunächst lassen diese wellenförmig verlaufenden Bänder noch Lücken zwischen sich frei, dann verschwinden auch diese durch noch engeres Aneinanderschließen der Bindegewebszüge. Den Charakter des Gewebes bestimmen die Zellkerne. Diese sind im Vergleich zu denen des fibrillären Bindegewebes um das 4—5 fache vermehrt, dabei haben sie sich mit einem hellen Hof umgeben, wodurch ihr Ansehen sehr an das von Knorpelzellen erinnert. Teilungsfiguren sind keine zu sehen. Dagegen deutet ein zarter basophiler Ring auf eine Imprägnation mit Kalksalzen hin. An einigen Stellen ist die Grundsubstanz im ganzen so dunkel basophil tingiert, daß sie als Inseln aus dem übrigen, rot gefärbten Gewebe besonders hervortreten. Diese Bilder dürften mit Sicherheit

als Knorpel zu deuten sein. Eine Umwandlung desselben in Knochen ist jedoch nirgends direkt zu beobachten.

Außer diesen Bildern des Knochenaufbaues weist das Präparat auch solche der Knocheneinschmelzung auf. Charakteristisch ist dabei die Form der Knochenbälkchen. Waren die Konturen in den oben beschriebenen Stadien abgerundet, die Markräume kreisförmig und glatt, so fällt hier auf, daß die Begrenzung ausgezackt, unregelmäßig ist, die Markräume eckig sind. Die Buchten an der Außenseite der Bälkchen kommen dadurch zustande, daß sich sehr kernreiches Bindegewebe an den Knochen angelegt und dessen Grundsubstanz resorbiert hat. Als sichtbares Zeichen dieses Vorganges ist dieselbe körnig zerfallen, in Schollen vom festen, intakten Knochen abgetrennt und frei im Mark liegend. Nicht selten findet man in Buchten dem Knochen anliegend oder auch frei im Bindegewebe eine Form von Riesenzellen, von Stöhr als Polykaryocyt bezeichnet, die als Osteoklasten den Abbau des Knochens besorgen. Es sind Zellen von der 4—5 fachen Größe eines Leukozyten, mit vier und mehr Kernen, deren Protoplasma oft mit körnigem Pigment angefüllt ist.

An der dem Knochen anliegenden Muskulatur sind verschiedene Degenerationserscheinungen zu sehen. Sie bestehen im Verlust der Querstreifung, zugleich nimmt das Protoplasma ein homogenes Aussehen an. Die Dicke der Muskelfasern ist verschieden, einige scheinen gequollen, andere sind

bis auf dünne Stränge reduziert, wieder andere sind aufgefasert in feine Bündel. Am meisten aber fällt die enorme Wucherung des intermuskulären Bindegewebes auf, so daß man mancherorts den Eindruck hat, daß das Grundgewebe das Bindegewebe ist, in das einzelne Muskelfasern eingestreut sind. Die Adventitia verschiedener Gefäße ist verdickt. Kleine Rundzellen sind wohl hier und dort eingelagert, doch kann von einer lymphozytären Infiltration nirgends die Rede sein.

Zur Deutung des Befundes wurden vor allem die Arbeiten von Küttner und Gruber benützt; hiernach sind folgende Tatsachen zu konstatieren: Die Knochenneubildung, mindestens ein Teil davon, ist aus dem intermuskulären Bindegewebe entstanden durch Weiterdifferenzierung. Daß das intermuskuläre Bindegewebe die Matrix für den Knochen war, geht daraus hervor, daß in einem Bindegewebsband, das auf einer Seite direkt in Knochen übergeht, noch Reste von Muskelfasern als Zeichen dafür, daß zuvor hier Muskulatur war, eingeschlossen sind. Der Modus der Knochenbildung ist ein verschiedener. Erstens ist zu beobachten die direkte Metaplasie von Bindegewebe in Knochen ohne die Tätigkeit von Osteoblasten. In ersterem Falle lockerte sich das straffe Bindegewebe auf zur Cambiumschichte, aus der Osteoblasten hervorgehen. Sind letztere nicht beteiligt, so ist die Umwandlung von Bindegewebe in Knochen eine ganz allmähliche, indem eine osteoide Grundsubstanz ausgeschieden wird

und die Bindegewebszellen sich direkt in Knochenkörperchen umwandeln. Eine Metaplasie von Knorpel in Knochen ist in keinem Bilde ausgesprochen; dagegen ist die Umwandlung von Bindegewebe in Knorpel sehr häufig. Daß der Knochen älteren Datums ist, geht daraus hervor, daß er schon Umbauprozessen unterworfen ist; aus dem Markgewebe hervorgegangene Osteoklasten haben sich dem fertig gebildeten Knochen angelagert und durch Arrosion denselben zum Zerfall gebracht, wodurch den Howshipschen Lakunen ähnliche Buchten entstanden sind. Am Muskel fehlen frischentzündliche Veränderungen, was bei dem langen Bestehen der Erkrankung nicht wundernimmt. Es handelt sich nur um Degenerationserscheinungen, im Vordergrunde aber stehen die produktiven Vorgänge des intermuskulären Bindegewebes.

Vor der Diskussion des eigentlichen Themas über das Wesen und die Bedeutung der Knochenneubildung seien noch in Kürze einige Fragen erörtert.

Bei einem 58 jährigen Tabesparalytiker, der wegen Blasenbeschwerden das Krankenhaus aufsucht und nach kurzer Zeit an Herzlähmung stirbt, wird bei der Sektion gewissermaßen als Nebenbefund eine rechtsseitige Beckenfraktur gefunden. Bedenkt man, daß bei der ausgezeichneten Konsolidierung durch die als Hülse dienenden Knochenmassen die Fraktur keinerlei klinische Erscheinungen machte, die Anamnese, soweit sie

überhaupt bei dem dementen Kranken erhoben werden konnte, negativ war, ferner daß der mit dem Becken in festem Zusammenhang stehende knochenharte Tumor eine Beckengeschwulst nahelegte, so ist es verständlich, daß die richtige Diagnose intra vitam nicht gestellt wurde. Bei der Unzuverlässigkeit der Angaben darf auf das Fehlen eines schweren Traumas, das bei vorher intaktem Knochen einer Beckenfraktur vorausgegangen sein muß, zwar kein zu großer Wert gelegt werden, immerhin ist aber die Möglichkeit einer Spontanfraktur zu erörtern. Zunächst ist zu bemerken, daß diese am Becken äußerst selten ist; ich habe in der Literatur drei Fälle gefunden. Die von Grunert zitierte Statistik von Kredel weist bei 73 Spontanfrakturen keine einzige am Becken auf, unter 42 von Durand zusammengestellten Fällen wird 1 Beckenfraktur bei Tabes aufgeführt; dann beschreibt Féré eine Spontanfraktur des rechten Os ilei, die bei der Sektion eines Tabikers gefunden wurde; ein dritter Fall ist von Liebold mitgeteilt, der dem unseren sehr ähnlich ist und dessen Wiedergabe in gekürzter Form daher von Interesse sein dürfte.

Anamnese: Ein 39 jähriger Arbeiter spürte im August beim Treppensteigen plötzlich stechende Schmerzen in der linken Hüfte und Unterleibsgegend, arbeitete aber trotz geringer Schmerzen beim Gehen weiter. Im Oktober traten, als er sich beim gelegentlichen Tragen eines Tonstückes, während beide Beine fest am Boden ruh-

ten, etwas nach links umdrehte, wieder Schmerzen im gleichen Bezirk wie im August auf, so daß er nicht mehr weiter gehen konnte.

Befund: Das linke Tuber ossis ischii ist verbreitert. Links fühlt man längs des Poupartschen Bandes ca. zwei Querfinger nach innen von der Crista ossis ilei an in der Tiefe eine feste Resistenz bis zur Symphyse hin. In der Regio hypogastrica, subinguinalis und femoralis medialis in der Tiefe ein nicht überwindbarer Widerstand von Knochenhärte.

Röntgenbild: Corpus ossis ilei etwa von der Linea arcuata und der Höhe der Incisura ischiad. maj. angefangen bis zum Corpus oss. ischii und zum Übergang in das Corpus oss. pub. außerordentlich verdickt. Die Schattenlinie zeigt zahlreiche unregelmäßige Vorwölbungen und ziemlich in der Mitte einen Sporn, der frei in das Beckenlumen gegen die Articulatio sacroiliaca hinragt und der Richtung des Lig. sacrospinos. entspricht. Am meisten aber überrascht das völlig aus seiner Verbindung mit dem Becken gelöste frakturierte Os ischii mit samt seinen beiden Ästen und dem Ram. inf. oss. pub. bis zur Symphyse. Die Gegend des For. obturator. ist mit massenhaften rundlichen, verschieden großen Knochenschatten gefüllt. Weitere kleine, schmale, längliche Knochenschatten ziehen nach dem Schenkelhalse hin.

Nach $^1/_2$ Jahr wurde ein Fortschreiten der Knochenneubildung konstatiert. Von einer Kon-

solidierung der Fragmente konnte jedoch nicht die Rede sein.

Es handelte sich um eine tabische Spontanfraktur am Becken mit folgender Knochenhyperplasie am Becken, Osteophytenbildung und Verknöcherung von Ligamenten und Muskelinsertionen.

Grunert bemerkt zur Heilung der Spontanfrakturen, daß trotz der schweren Veränderungen des Knochens die Brüche fast alle konsolidieren, wenn auch vielleicht erst in längerer Zeit. Bei Mohr und Staehelin wird angegeben, daß der Kallus bei der Frakturheilung von Tabikern häufig hypertrophisch ist.

Voraussetzung jeder Spontanfraktur sind pathologische Veränderungen am Knochen. Solche fehlen aber in unserem Falle; die Knochenbruchenden sind fest, die Markräume nicht erweitert, zeigen also keine Symptome der Osteoporose. Damit ist eine Spontanfraktur auszuschließen.

Was die Art des Bruches anlangt, so muß eine starke Splitterung stattgefunden haben: denn nur durch die Resorption dieser Splitter konnte die weite Diastase, ohne daß eine Verschiebung der Bruchenden stattgefunden hat, zustande kommen. Daß trotzdem eine so hohe Festigkeit des Beckens erreicht wurde, ist der Knochenwucherung zu verdanken, die als Schiene wirkte; besonders merkwürdig an ihr ist, daß sie so im Überschuß gebildet ist.

Die zwei voneinander getrennten Knochen-

gebilde nehmen einerseits ihren Ursprung von der Bruchstelle und deren nächster Umgebung, andererseits ragen sie tief in die Muskulatur des Oberschenkels hinein und stehen mit ihr in mechanisch nicht zu lösendem Zusammenhang. Der Knochen bezw. das Periost ist an ihrer Bildung beteiligt, und zwar an den Stellen, wo die Verbindung zwischen Skelett und Knochenneubildung eine knöcherne ist. Diese Knochenpartien dürften ungezwungen als periostaler Kallus angesprochen werden. Die überwiegend größere Masse aber springt in die Weichteile vor; für ihre Entstehung ist die Beteiligung des intermuskulären Bindegewebes durch den mikroskopischen Befund erwiesen. Für die Deutung dieses letzteren, den Weichteilen entstammenden Anteiles der Knochenneubildung kommen zweierlei Möglichkeiten in Betracht: Es könnte sich handeln um einen Callus luxurians oder um das Resultat einer traumatischen zirkumskripten Myositis ossificans.

Ist zwischen beiden überhaupt in jedem Falle eine Unterscheidung möglich? Diese Frage wurde von Chirurgen und Anatomen schon des öfteren aufgeworfen, und ich möchte in Kürze über einige diesbezügliche Arbeiten referieren.

Vorangestellt sei, daß sich weitaus die Mehrzahl der Autoren dafür ausspricht, daß bei jedem Callus luxurians die Weichteile einen Anteil haben. Frangenheim sagt: Der Kallus ist periostalen und parostalen Ursprungs, d. h. neben

dem Periost sind die Weichteile, Muskelfasern, Sehnenansätze, Binde- und Fettgewebe und die Gelenkkapsel an der Knochenneubildung beteiligt. An einer anderen Stelle: Bei allen Frakturen, die starke Kallusbildung aufweisen, sind an dem Zustandekommen des letzteren neben dem Periost auch die umgebenden Weichteile beteiligt. Orth zieht in einem Fall von hypertrophischem Kallus folgenden Schluß: dem osteoblastischen Knochen ist nicht anzusehen, ob er vom Periost oder vom Bindegewebe abstammt. Kann aber nachgewiesen werden, daß der heterotope Knochen kein osteoblastischer Knochen ist, sondern einfach durch Bindegewebsmetaplasie entstanden ist, so kann es kein periostaler Knochen sein. In dem Falle von Orth waren nirgends typische Osteoblasten, sondern an der Oberfläche der Bälkchen löste sich gewissermaßen die Grundsubstanz der Bälkchen in erst größere, allmählich immer feinere Fasern auf, manchmal machte es den Eindruck eines Pinsels. Orth fährt dann fort: „Also ich habe hier überall metaplastisch aus Gewebsmetaplasie hervorgegangene Knochenbildung gefunden; es ist also ein Knochen, der aus intermuskulärem Bindegewebe und aus Fettgewebe durch Gewebsmetaplasie hervorgegangen ist.“ Daß auch bei der Myositis ossificans vor allem das intermuskuläre Bindegewebe die Matrix der Knochenneubildung ist, ist vor allem von Gruber durch zahlreiche mikroskopische Untersuchung nachgewiesen worden, eine Mitwirkung des Periosts wird

dabei jedoch nicht in Abrede gestellt. Damit ist auch die Behauptung Ewalds, zwischen Callus luxurians und Myositis ossificans sei ein großer Unterschied, indem jener rein periostaler Herkunft sei, widerlegt.

In der äußeren Form unterscheiden sich der Knochen der Myositis ossificans und der des Callus luxurians nicht; die eigentümlich tabakspfeifenartigen und zapfenartigen, tief in die Muskulatur hineinragenden Gebilde kommen bei beiden vor. Auch die Ätiologie ist die gleiche; nicht selten werden Frakturen als Ursachen einer Myositis ossificans angegeben. Anatomisch beschreibt Orth einen Callus luxurians folgendermaßen: „Der Callus luxurians besteht aus schwammigen Massen, die zum Teil zwischen die Muskeln eingelagert sind. Die Masse besteht aus feinen Bälkchen; der größte Teil der Bälkchen besteht aus osteoidem Gewebe, daneben findet sich, und zwar in den zentralen Abschnitten, hie und da fertiger Knochen, außerdem aber in großer Ausdehnung Knorpel!“ Diese Beschreibung würde ebensogut für eine Myositis ossificans passen. Nun bleibt als differentialdiagnostisches Hilfsmittel nur noch die histologische Untersuchung. Nach Frangenheim läßt aber auch diese im Stich. Denn „das histologische Bild des parostalen Kallus erinnert in allem an die Myositis ossificans traumatica. Die degenerativen Veränderungen an der Muskulatur sind dieselben, die Ossifikation erfolgt in der gleichen Weise, Knorpel ist stets vor-

handen. Nur die kleinzellige Infiltration in der Umgebung der Gefäße ist geringer und fehlt stellenweise ganz. Hämorrhagien und Pigmentzellen sind überall zu sehen. Da der Kallus ebenfalls der Rückbildung fähig ist, vermissen wir Osteoklasten zu einem bestimmten Zeitpunkt der Entwicklung niemals." Hiezu ist zu bemerken, daß auch bei der Myositis ossificans nicht immer eine kleinzellige Infiltration vorhanden zu sein braucht; auch hier kommt es auf das Stadium der Verknöcherung an. Daß überhaupt Infiltration beim Kallus vorkommt, deutet auf einen entzündlichen Ursprung hin, und damit kommt er auch seinem Wesen nach der Myositis ossificans nahe, deren Charakteristikum ja die Entzündung ist, wie Gruber besonders betont. Derselbe Autor sagt anderseits auch vom Kallus: Bei der Bildung von Kallusmassen nach Frakturen können myositische Prozesse im Spiele sein.

Zum Schlusse seien noch einige von Gruber zitierte Ansichten anderer Autoren wiedergegeben: F. König, Frangenheim, Pfister, Uttendörfer stellen Kallusbildung und Muskelverknöcherung in nahen Vergleich. König gebraucht deiselben Bezeichnungen für parostale Verknöcherung ohne vorherige Fraktur und frakturlose Kallusgeschwulst als synonym. Auch Sudeck stellt Muskelverknöcherung nach Ellbogenluxationen der parostalen Kallusbildung gleich.

Ferner schreibt Lexer im Lehrbuch über allgemeine Chirurgie: „Auch das Bindegewebe

in weiterer Umgebung der Fraktur kann sich an der Neubildung von Knochen beteiligen, wenn seine regenerative Tätigkeit durch Quetschungen und Zerreissungen erweckt ist. Es bildet sich der parostale Kallus, welcher sich oft weit ins muskuläre Bindegewebe erstreckt oder Gelenke überbrückt und feststellt, wodurch dieser Callus luxurians Ähnlichkeit mit der traumatischen Form der Myositis ossificans erhält." An einer anderen Stelle: „Myositis ossificans folgt schweren Kontusionen ebenso wie Luxationen und Frakturen und läßt sich nicht mit Bestimmtheit von denjenigen Knochenwucherungen trennen, welche aus einem Callus luxurians in die Weichteile gewachsen sind."

Aus dieser Zusammenstellung geht hervor, daß es keinen prinzipiellen Unterschied zwischen Myositis ossificans und Callus luxurians gibt, und daß in vielen Fällen einer Knochenwucherung, die sich tief in die Weichteile erstreckt, und im Anschluß an eine Fraktur entstanden ist, nicht anzusehen ist, ob sie nur überschüssig gebildeter Kallus oder aus einer Myositis ossificans hervorgegangen ist. Auch in unserem Falle ist keine sichere Entscheidung möglich; es ist ein Grenzfall, bei dem weder Anamnese noch anatomischer noch histologischer Befund einen sicheren Schluß auf die Entstehung der Knochenneubildung zulassen; das Fehlen der kleinzelligen Infiltration allein ist wohl differentialdiagnostisch nicht zu verwerten. Eine Klärung der Frage kann erst erwartet werden,

wenn einmal die eigentliche Ursache der beiden Formen von pathologischer Nnochenneubildung bekannt ist, d. h. wenn die bis jetzt noch notwendige Hypothese der individuellen Disposition durch eine befriedigendere ersetzt ist. Da in unserem Falle auch eine Tabes dorsalis vorlag, könnte man daran denken, ob vielleicht ähnlich wie bei den monströsen Knochenneubildungen bei Arthropathia tabica eine trophoneurotische Schädigung eine Rolle spielt, zumal ja auch bei der neurotischen Art der Myositis ossificans ein Trauma die Reaktion im Muskel auslöst. Auch hierauf ist eine zuverlässige Antwort bei dem heutigen Stand der Forschung über Trophoneurosen nicht zu geben.

Läßt somit unser Fall auch manche Fragen unbeantwortet, so hat er doch einiges Neue geboten: 1. durch die Größe der Knochenneubildung, 2. durch die Nearthrosenbildung zwischen ihr und den Fragmenten, 3. lehrt er, daß es Grenzfälle gibt, in denen eine Unterscheidung von Myositis ossificans traumatica und Callus luxurians nicht möglich ist.

* * *

Zum Schlusse obliegt mir noch die angenehme Pflicht, Herrn Prof. Dr. Oberndorfer für die Unterstützung und das entgegengebrachte Interesse an der Arbeit, Herrn Prof. Dr. Borst für die Übernahme des Referates und Herrn Geheimrat Dr. Brunner für die Überlassung der Krankengeschichte meinen wärmsten Dank auszusprechen.

Literatur.

Ewald Paul: Über Myositis ossif. nach Traumen, bei Frakturheilungen und Arthropathien. (Dtsch. Zeitschr. f. Chir., 1910, Bd. 107.)

Frangenheim: Über die Beziehungen zwischen Myositis ossificans und dem Callus luxurians bei Frakturen. (Archiv f. klin. Chir., 1906, Bd. 80.)

— Studien über Schenkelhalsfrakturen und ihre Heilung. (D. Zeitschr. f. Chir., 1907, Bd. 83.)

— Heilungsvorgänge bei Schenkelhalsfrakturen. (Fortschritet auf d. Gebiete d. Röntgenstrahlen, 1907, Band X.)

Gruber: Über Histologie und Pathogenese der zirkumskripten Muskelverknöcherung. (Gustav Fischer, Jena 1913.)

— Weitere Beiträge zur patholigischen Anatomie der umschriebenen Muskelverknöcherung. (Gustav Fischer, Jena 1914.)

Grunert: Über patholog. Frakturen.

Küttner: Die Myositis ossificans. (Ergebnisse der Chir. u. Orthopäd., 1910, Bd. 1.)

Liebold: Spontanfraktur des Os ischii bei Tabes. (Fortschritte auf dem Gebiete der Röntgenstrahlen, 1906/07.)

Lexer: Lehrbuch der allg. Chirurgie.

Mohr u. Staehelin: Handbuch d. inn. Med., 1912.

Orth: Zur Kenntnis des Knochenkallus. (Berl. med. Wochenschr., 1906, Nr. 14.)

Sudeck: Myositis ossificans oder parostaler Kallus. (D. Zeitschr. für Chir., 1910, Bd. 108, II.)

Lebenslauf.
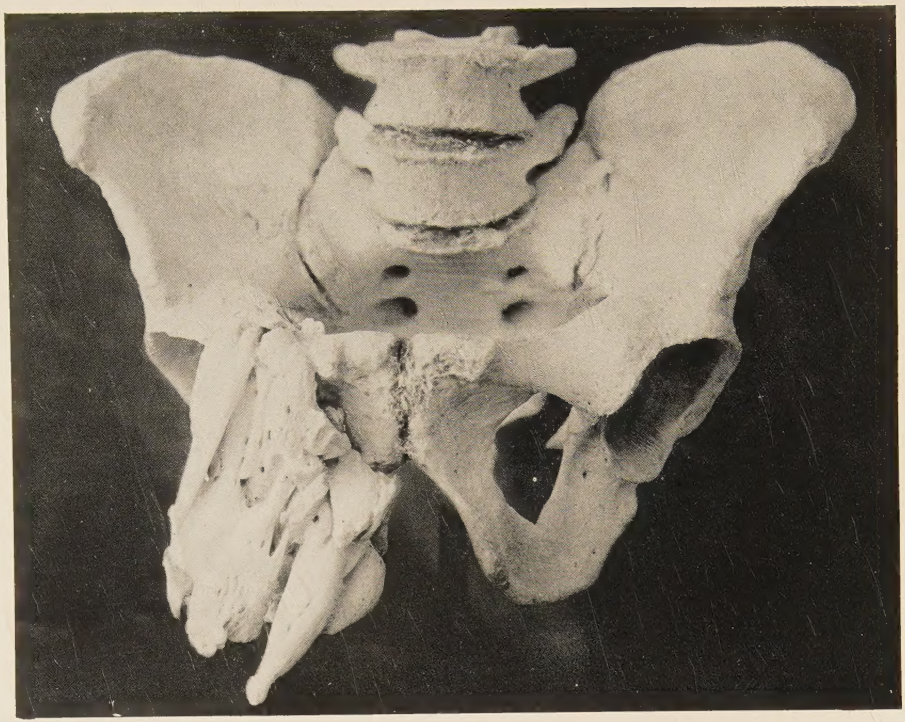
Ich, Ernst Schnidtmann, bin geboren in München am 8. September 1889. Nach vierjährigem Volksschulunterricht besuchte ich 9 Jahre das kgl. Wilhelmsgymnasium in München, wo ich 1908 das Reifezeugnis erwarb. Dann widmete ich mich dem medizinischen Studium an der Ludwigs-Maximilians-Universität zu München und legte im Frühjahr 1911 die ärztliche Vorprüfung ab. Während des 6. Semesters leistete ich mein erstes Halbjahr als Einjährig-Freiwilliger beim 1. Inf.-Rgt. in München ab, setzte dann die Studien wieder fort, um im Dezember 1913 mich der ärztlichen Prüfung zu unterziehen. Hierauf praktizierte ich an der chirurgischen Abteilung im Krankenhaus Schwabing, dann an der Heil- und Pflegeanstalt Haar, schließlich auf der internen Abteilung des Krankenhauses Schwabing. Am 6. August 1914 erhielt ich die Approbation, am 22. September wurde ich als Unterarzt eingezogen ins Reservelazarett A München, wurde im März zum Assistenzarzt befördert und bin seit 20. Mai 1915 in Fürstenfeldbruck im Lazarett tätig.